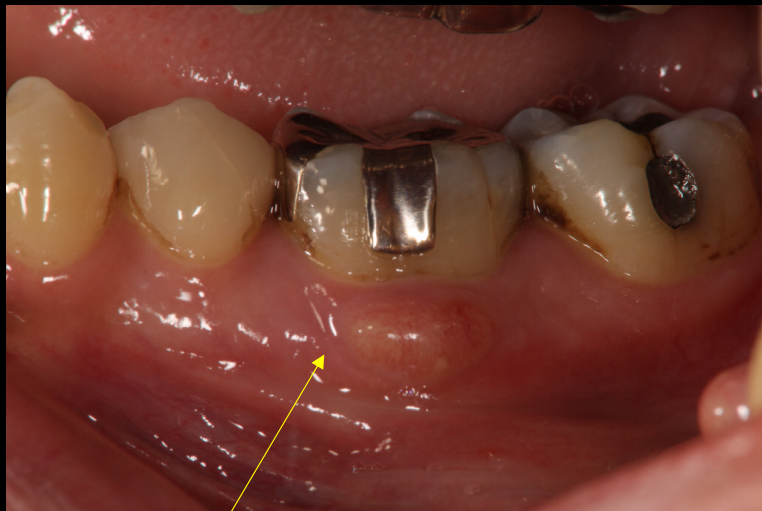

Case 1

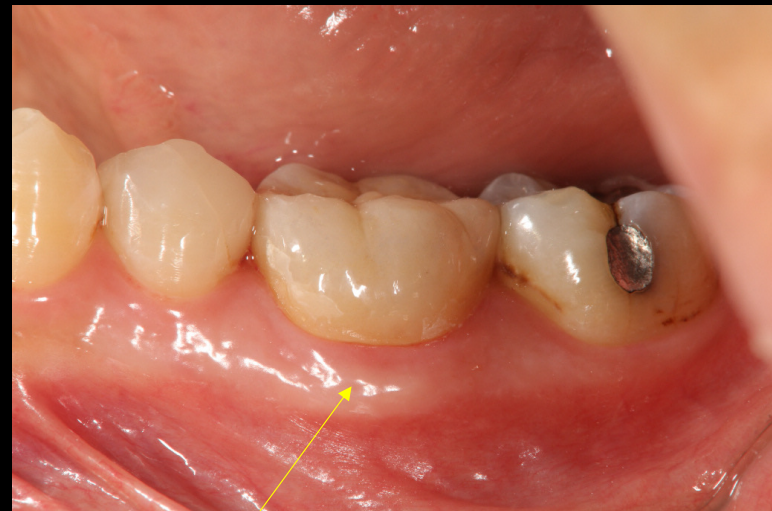#36根管治療

術前



サイナストラクト発生

術後

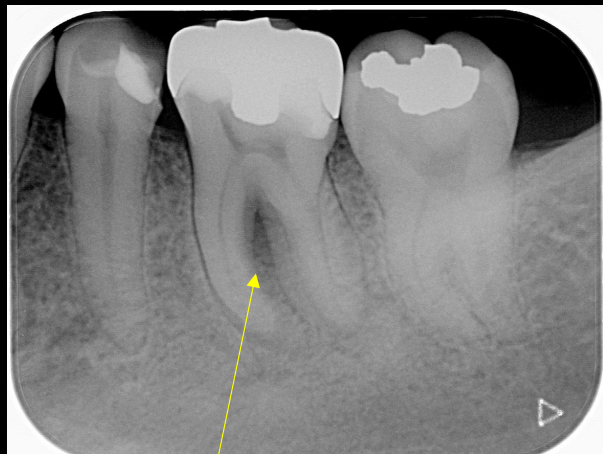


サイナストラクト消失

銀歯の下でカリエスが進行し神経の中に細菌が侵入しサイナストラクトが発生したため顕微鏡を用いて根管治療を行った

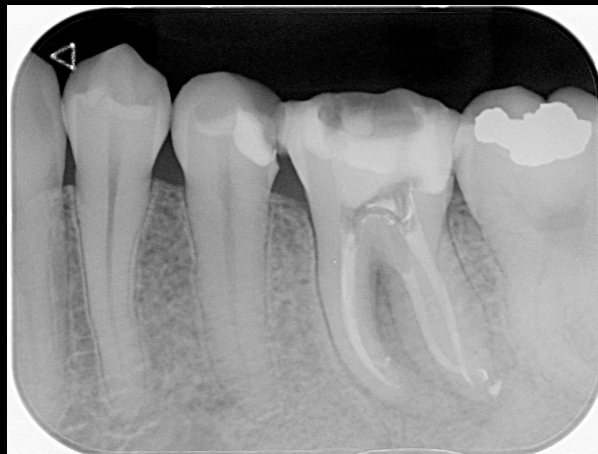
#36根管治療

術前

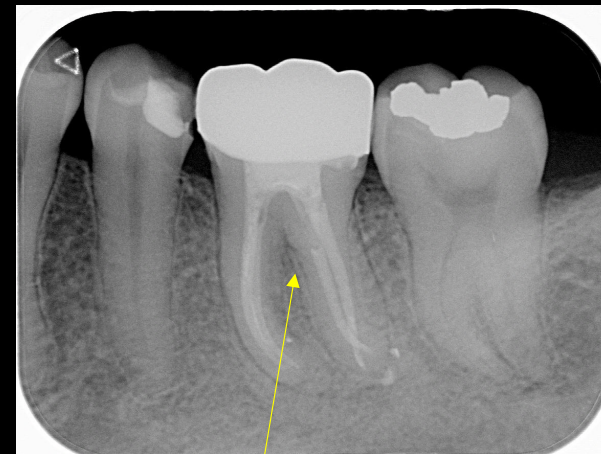


分岐部に透過像が見られる

根充後



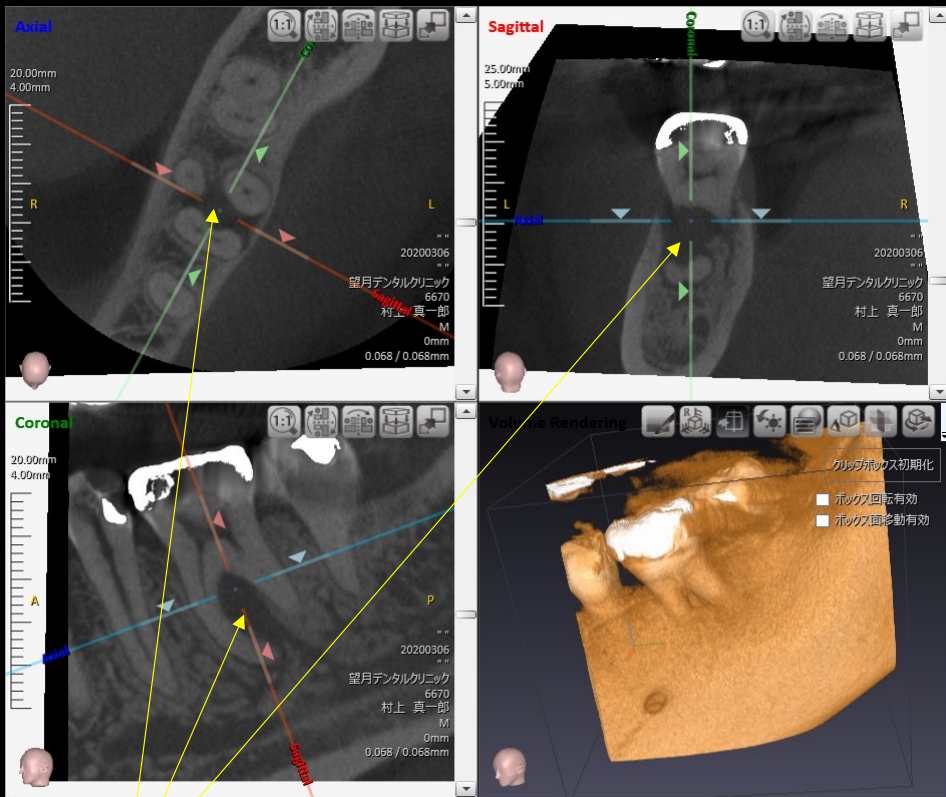
術後



分岐部の透過像が焼失している

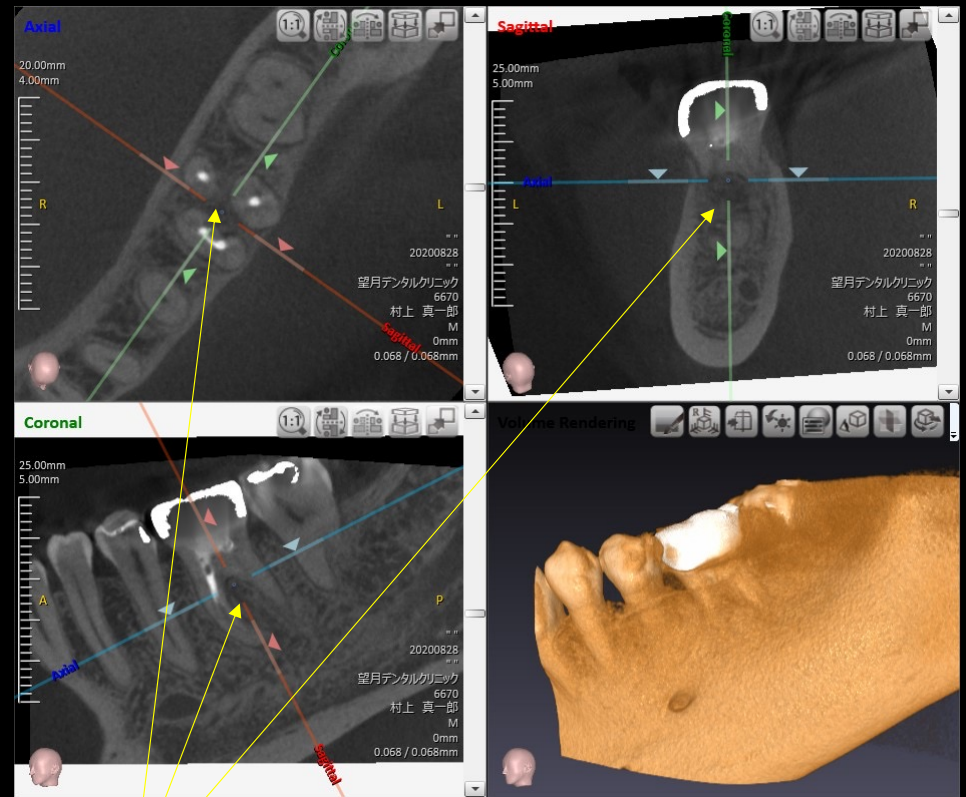
CT画像

術前



透過像が認められる

術後



透過像の改善が認められる

治療内容

奥歯で咬むと違和感があり、歯肉が腫れてきたとの主訴で来院。診査の結果、他院で入れた不適合銀歯の下でカリエスが進行し、歯髄に細菌感染が及び歯周組織に炎症が広がった慢性根尖性歯周炎と診断し根管治療を行った。根管拡大・洗浄は2回で終了し、根尖周囲の炎症が大きかったため念のために2ヶ月経過を見て再生反応を確認してから根管充填を行った。根管充填後、細菌が歯牙内部に侵入しないようにマイクロスコープを用いて精密な修復物を装着した

治療期間

一回の治療（1～2時間） 3か月半

費用の概算

マイクロエンド 13万2000円 / ファイバーコア 2万2000円
仮歯 6千600円 / セラミック冠 16万5000円（全て税込み）

治療後の経過

処置後数日で痛みは消失した。セラミックセット後も普通にかむことが出来1年に1回の定期チェックを行っている。

主な副作用

慢性根尖性歯周炎が再発する可能性があるいので定期的なチェックが必要