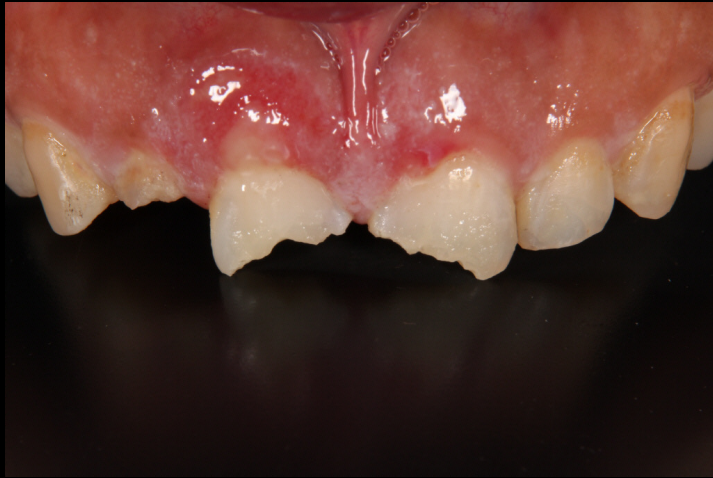


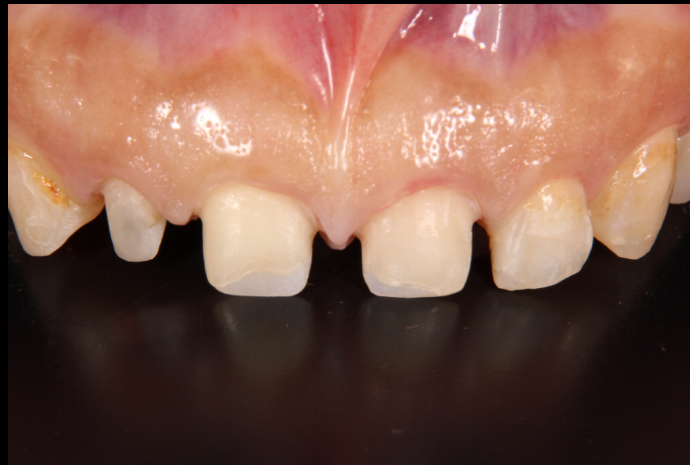case 2

6401

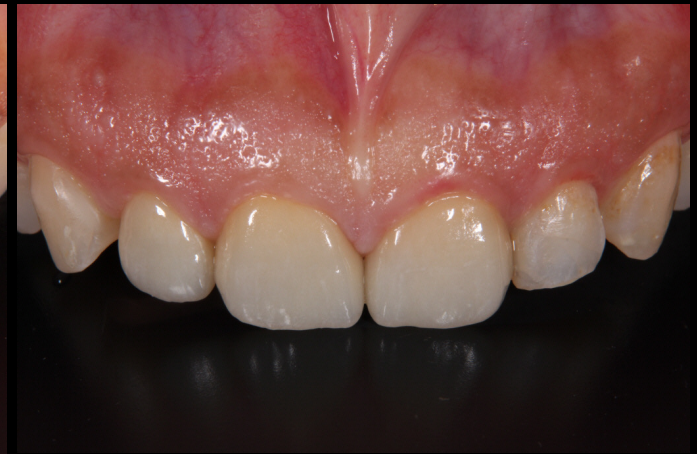術前



支台齒形成



術後



年齢：42歳

性別：女性

主訴：転んで前歯を破折した

治療内容：破折範囲が広がったため（3本）、マイクロスコープを用いて支台歯形成をし、精密印象の後、歯科技工士立ち合いで色と形のチェックを仮歯を装着。後日フルセラミックスを強固な接着剤にて接着しメンテナンスに移行。

治療期間：1か月半

費用：544500

リスク：セルフケアを乱暴に行うと歯肉が下がってセラミックと天然歯の継ぎ目が見えてくることがある  
セラミックに過度に強い力を変えるとチップする可能性がある