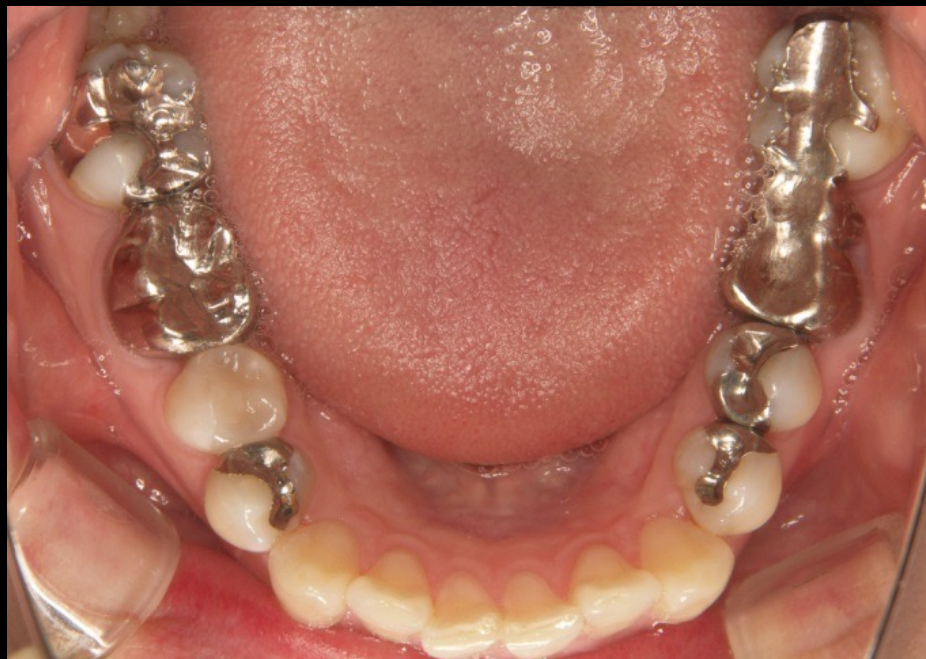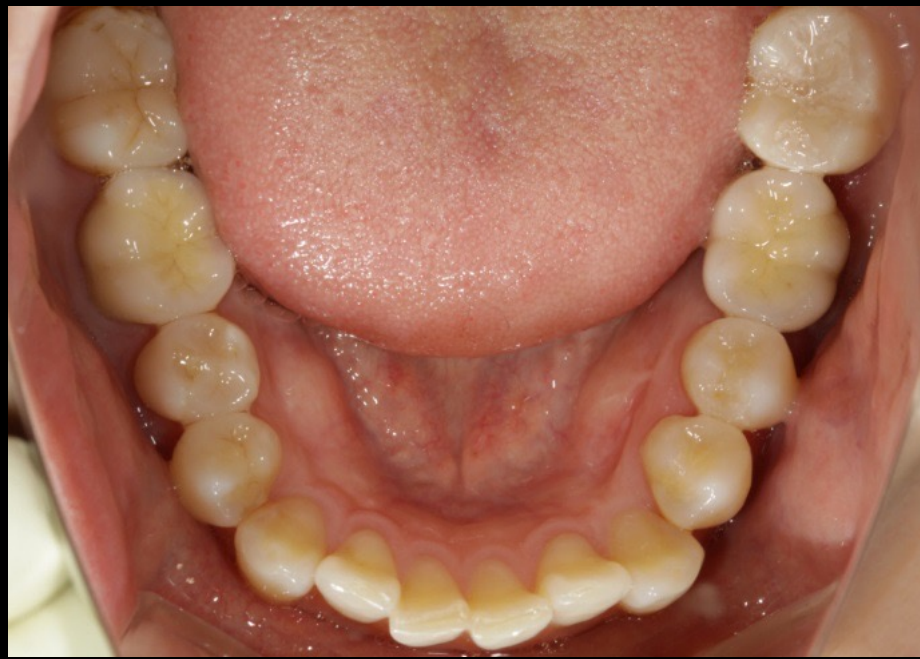


Case 2

術前



術後



奥歯の銀歯をコンポジットとセラミックスで修復

年齢：50歳

性別：女性

主訴：銀歯を白い歯になおしたい

治療内容：マイクロスコープを用いてカリエス除去後、コンポジットレジンとセラミクスを用いて精密に歯に装着しメンテナンスに移行

治療期間：2カ月

費用：コンポジットレジン2歯70000、セラミックインレー3歯214500
セラミッククラウン2歯341000

リスク：補綴の再治療は歯髄損傷のリスクが高くなり、残存歯質が少ないため破折を起こす可能性がある