

Case 1

年齢：

性別：

主訴：

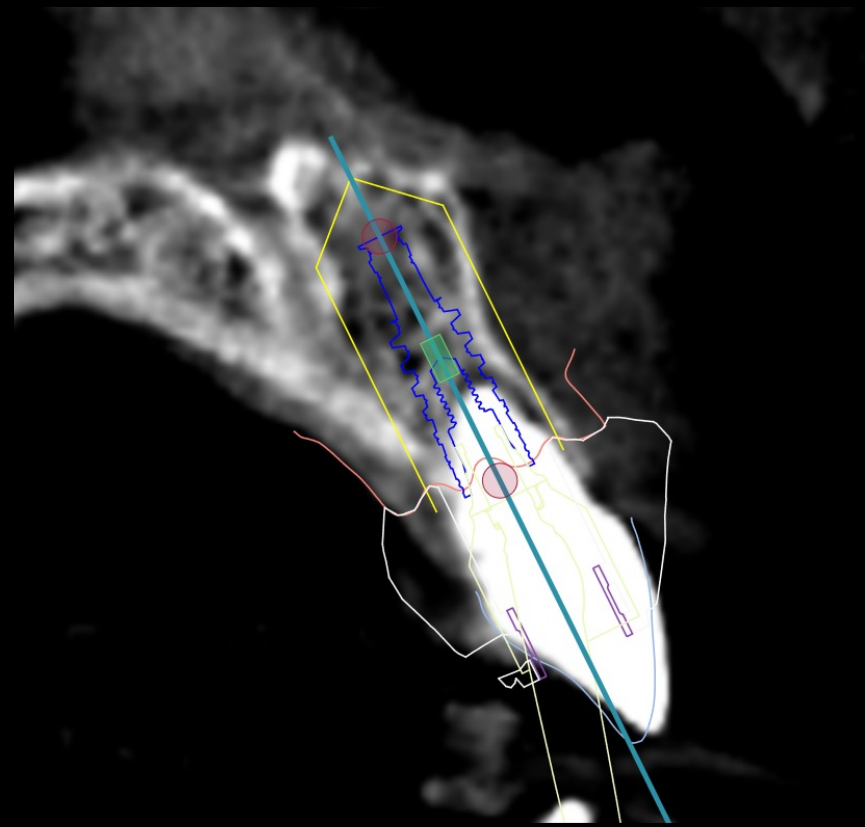
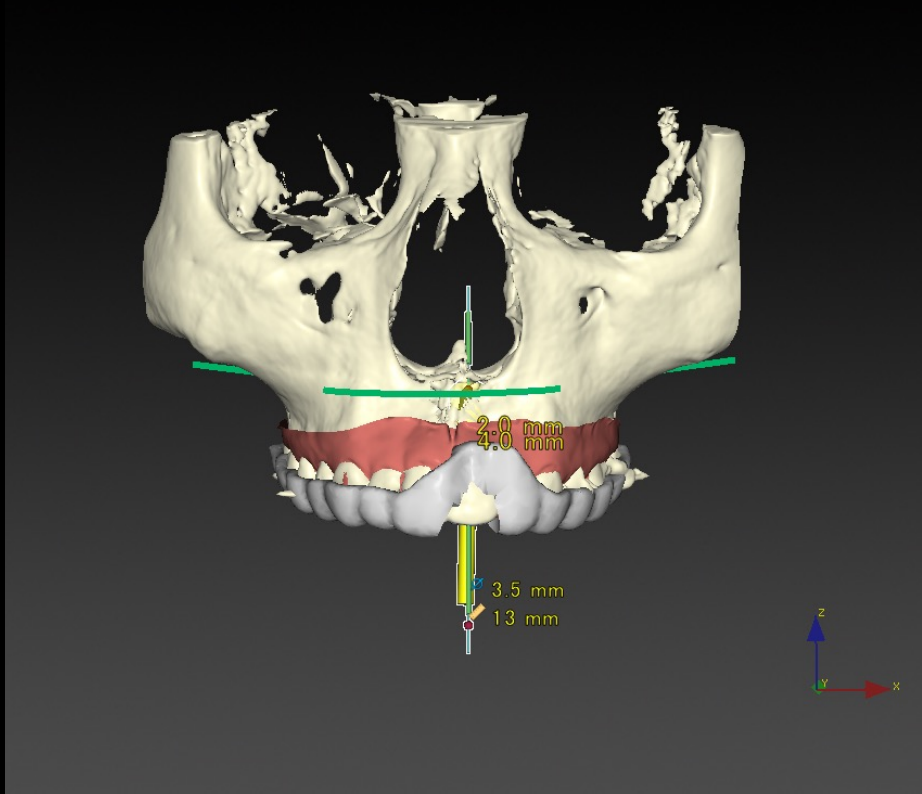
治療内容：術前のシミュレーションからサージカルテンプレートを作製し、抜歯と同時に歯肉を無切開でインプラントを埋入した。骨移植と歯肉移植を併用しあらかじめ作製しておいた仮歯を当日装着して帰宅した。3ヶ月後にセラミックスによる最終補綴物を装着しメンテナンスに移行した。

治療期間：三ヶ月

費用：

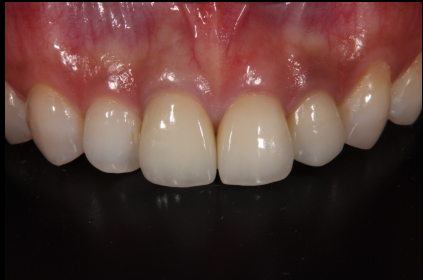リスク：治療後の口腔衛生管理とメンテナンスを行わなかった場合、インプラント周囲に感染、炎症を起こしインプラントが脱落することがあります

DTXによるシミュレーション

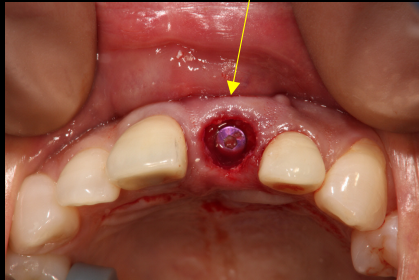


6625

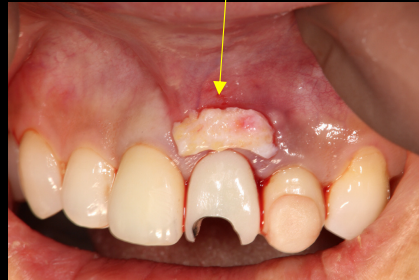術前



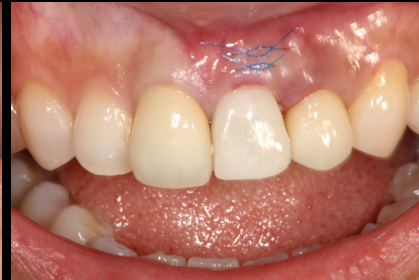歯肉を無切開にてインプラントを埋入



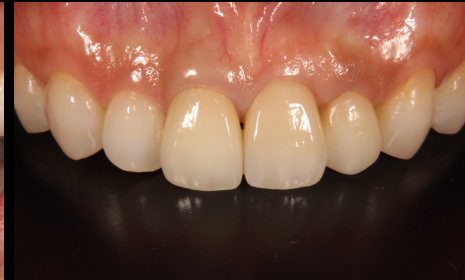歯肉の移植



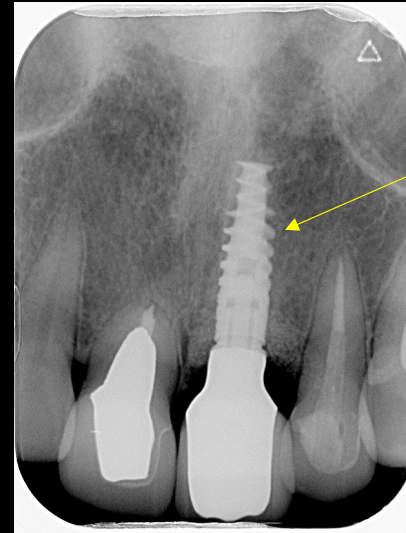
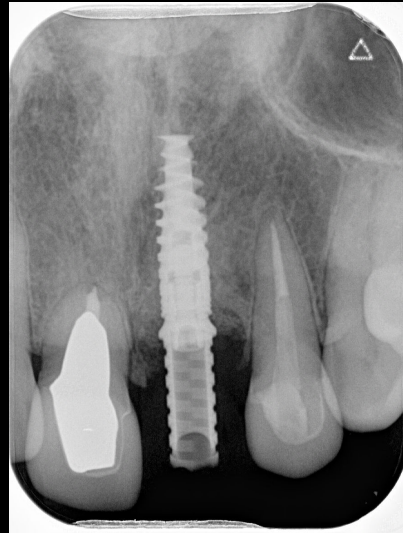
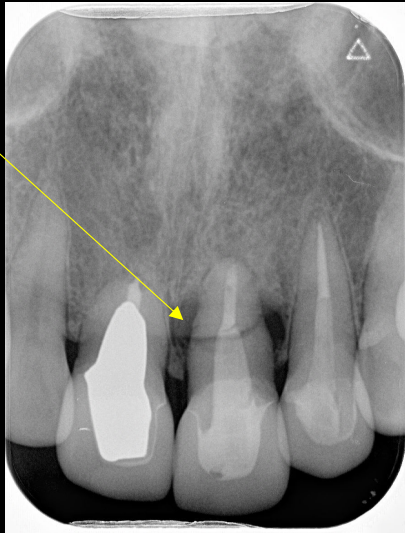術直後



術後



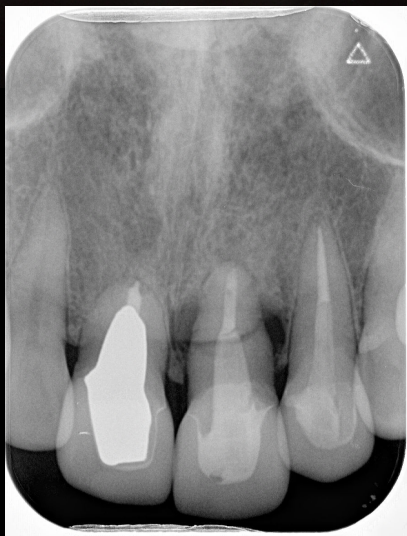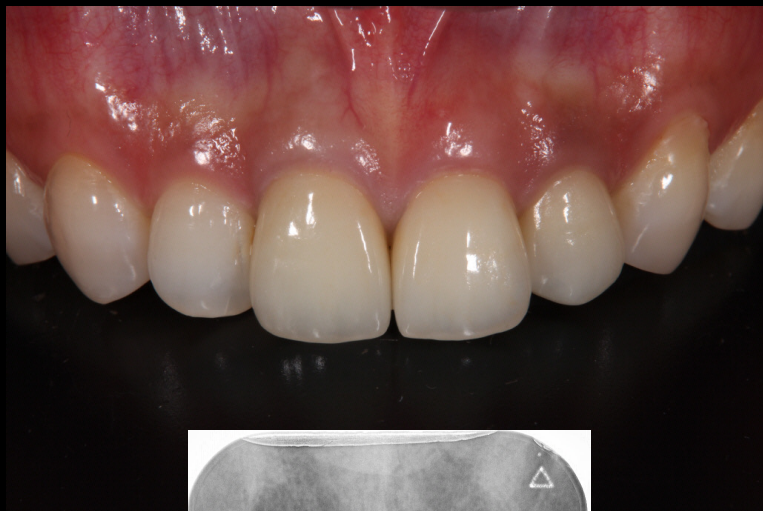歯根が折れている



インプラントが理想的な方向に入っている

6625

術前



術後

