

# Case2

年齢：56歳

性別：女性

主訴：他院で歯根端切除術をしてもらったが腫れがひかない  
抜歯するようならインプラントを入れたい

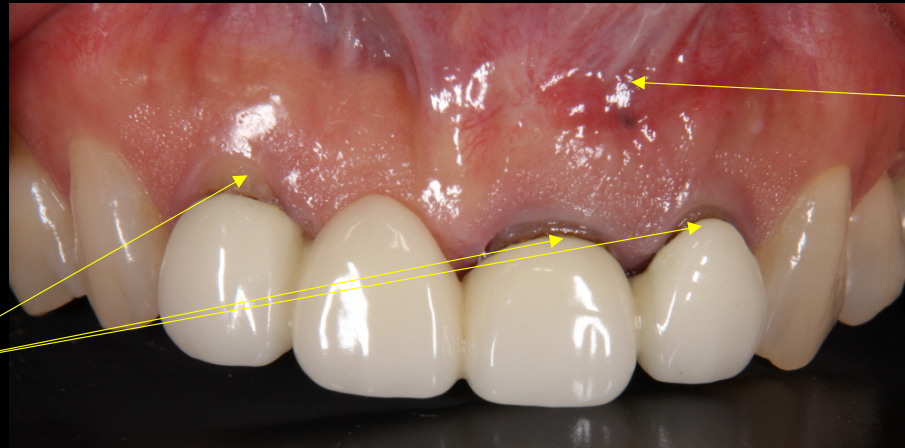
治療内容：CT検査の結果、前歯部ブリッジの支台歯は二次カリエス、歯根破折、根尖病変を伴っており再治療困難と診断。4本欠損に対してCTシミュレーションからサージカルテンプレートを作製し抜歯と同時に2本のインプラント埋入と歯槽堤保存術を併用。4か月後に歯肉の増大処置を行い仮歯を装着。その後最終補綴物を装着しメンテナンスに移行。

治療期間：6か月

費用：2112000

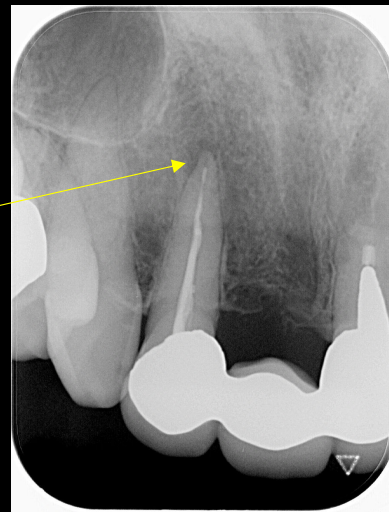
リスク：治療後の口腔衛生管理とメンテナンスを行わなかった場合、インプラント周囲に感染、炎症を起こしインプラントが脱落することがあります

7263

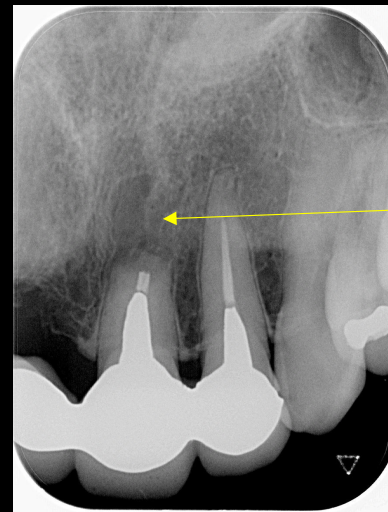


歯茎が腫れている

被せ物が不適合で  
歯肉が下がっている

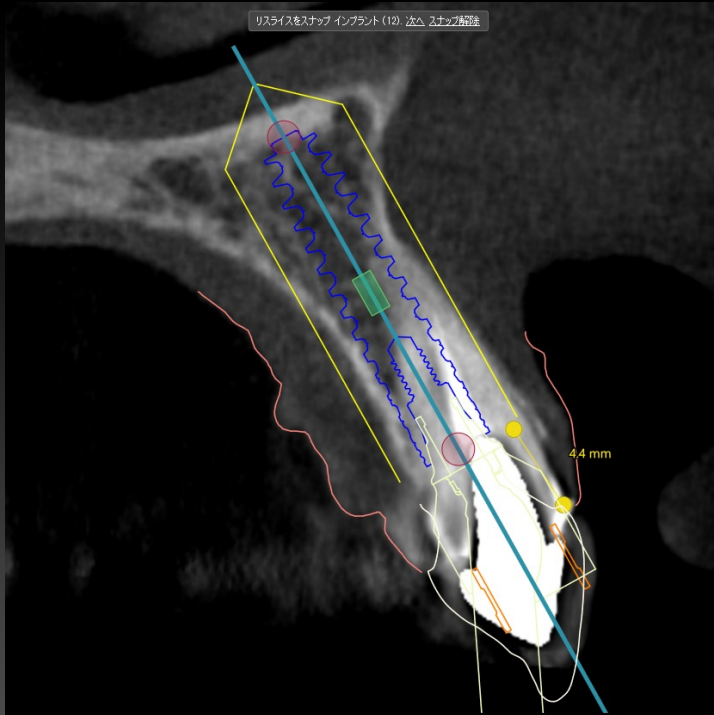
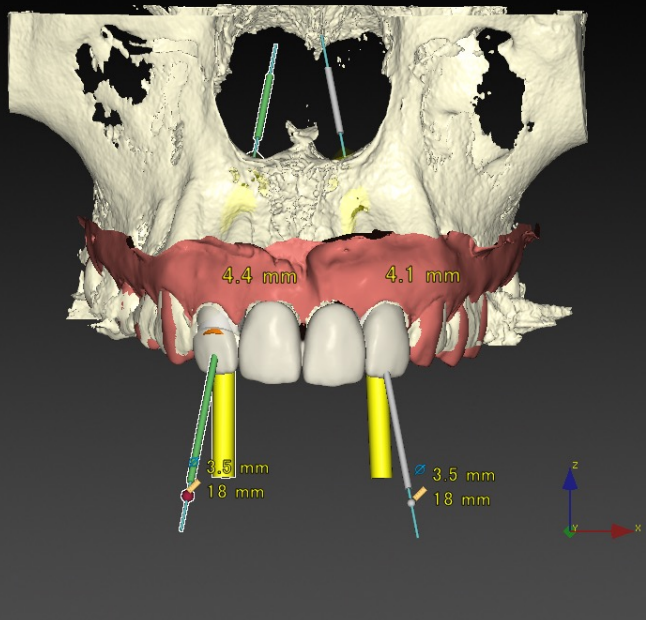


根尖病変

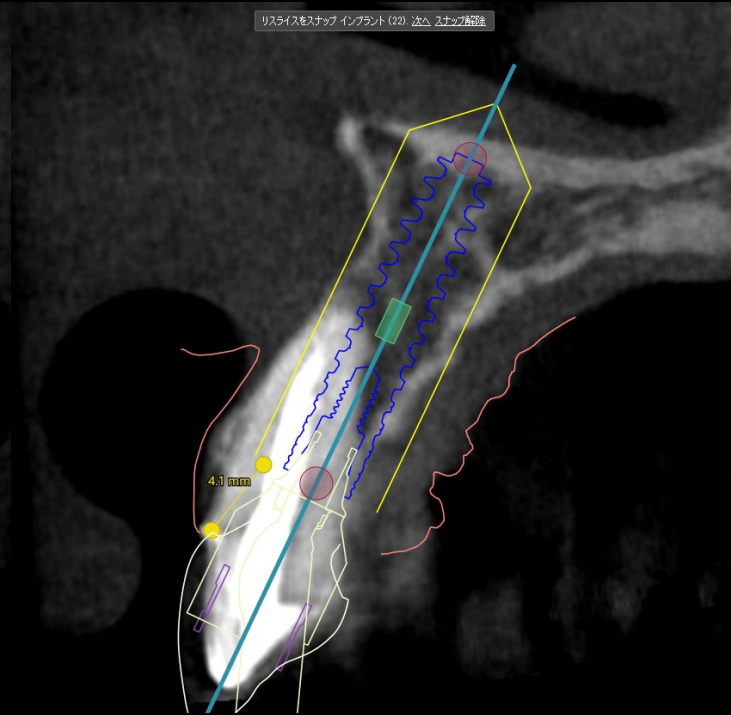


根尖病変

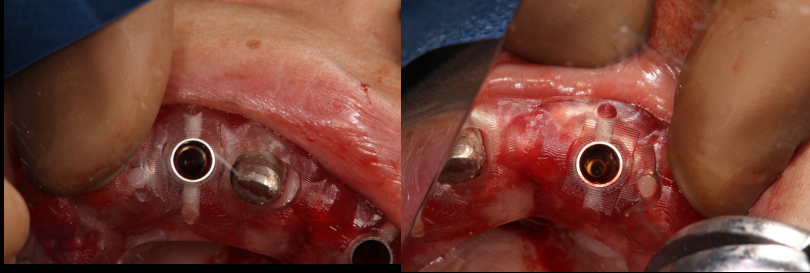# DTXによるシミュレーション



# 1 2

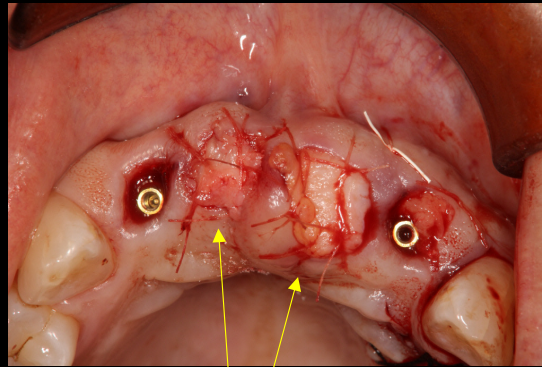
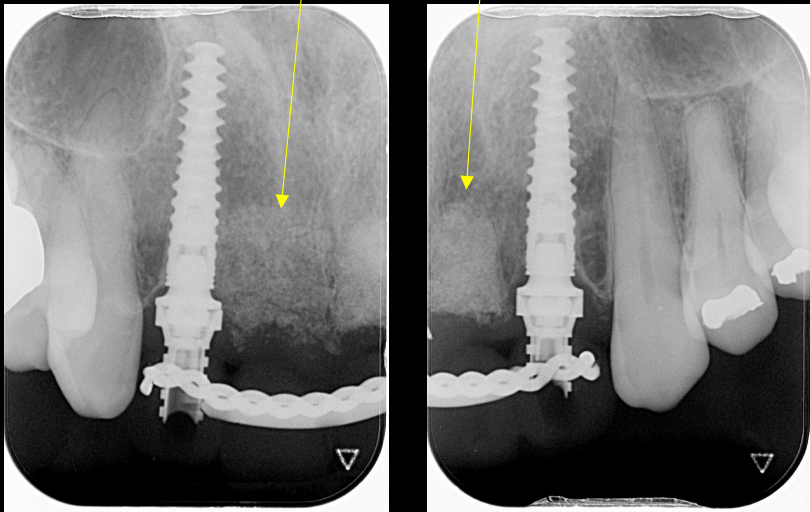


# 2 2

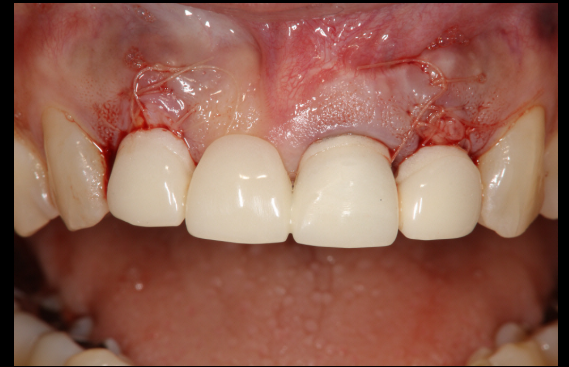

サージカルテンプレートを用いて歯肉を無切開にてインプラントを埋入

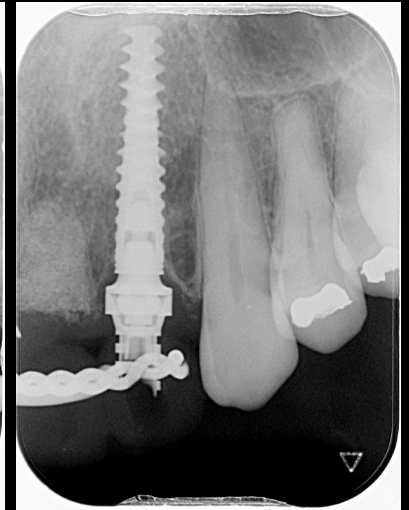
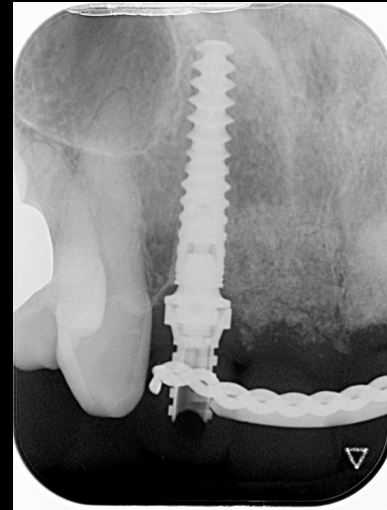
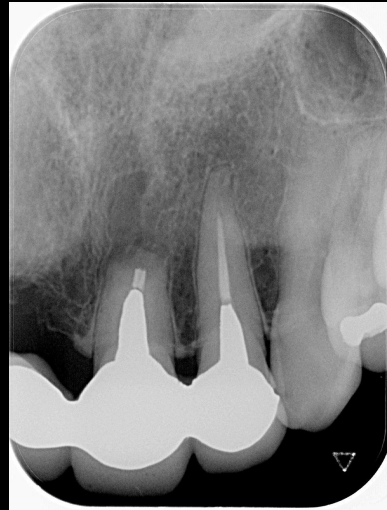
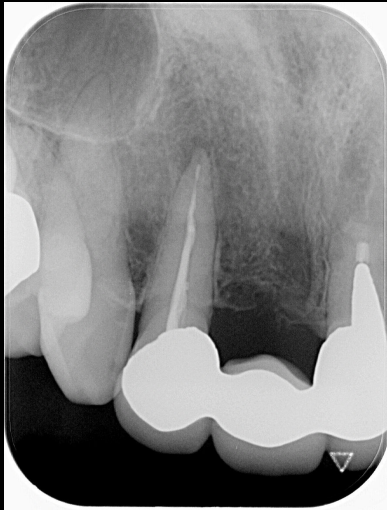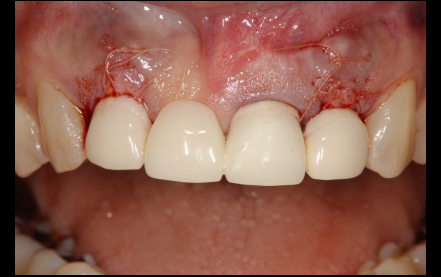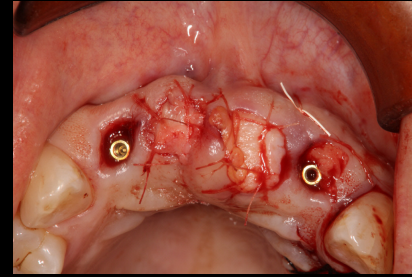
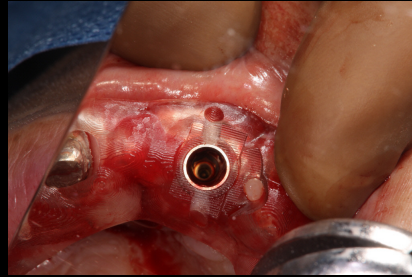
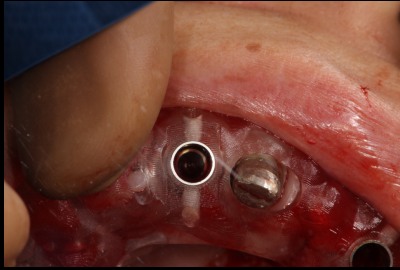
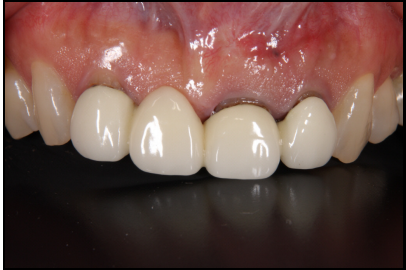理想的な歯槽堤になるよう骨移植を併用



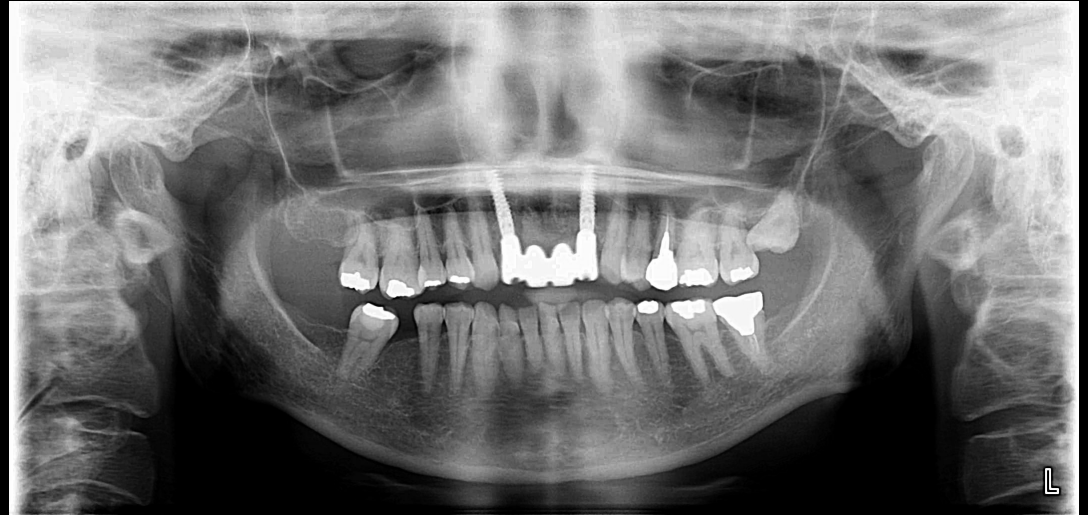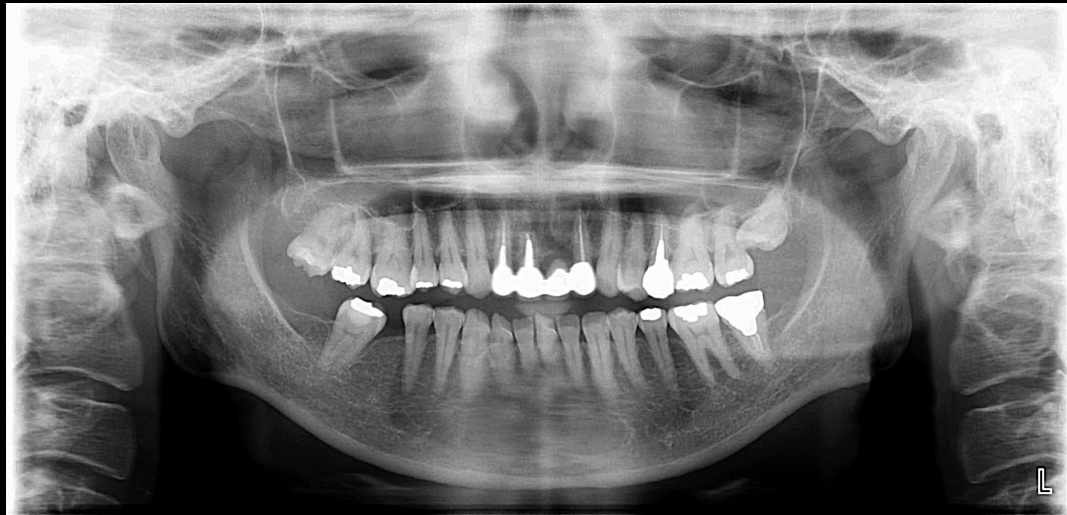歯茎の強化のため歯肉の補強手術を併用

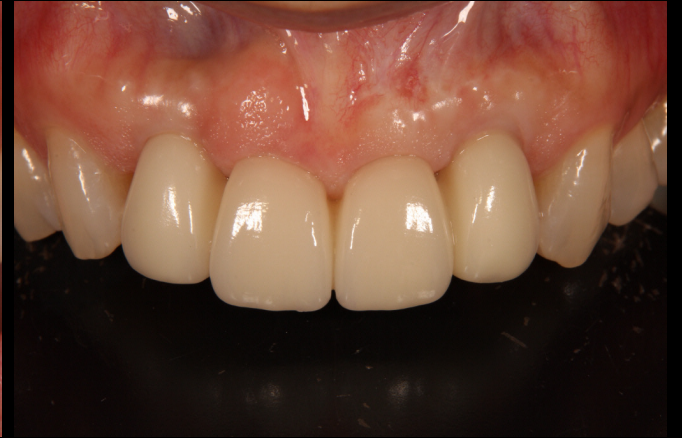
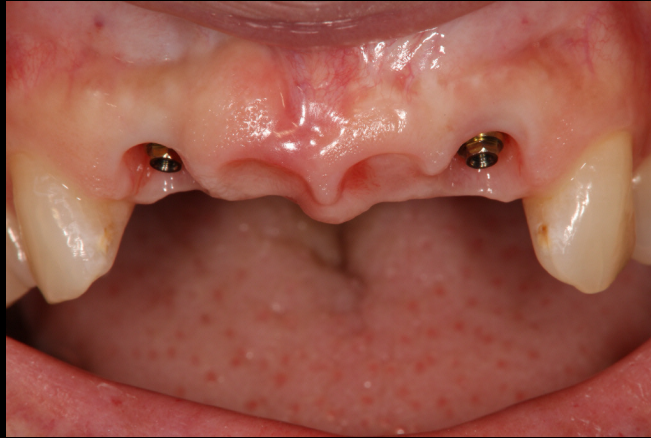
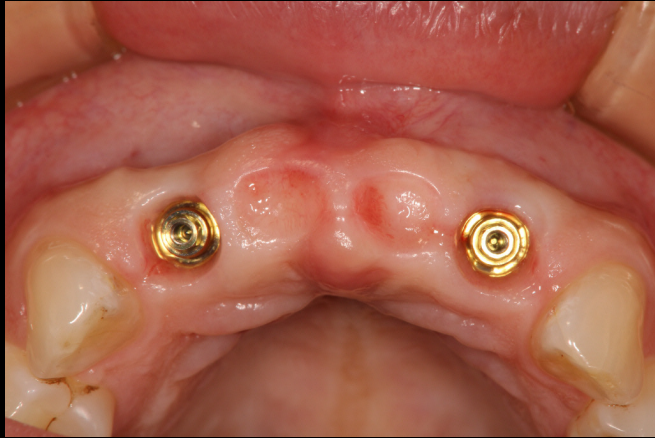手術直後。抜歯後インプラントを埋入しインプラントに固定された仮歯を装着



7623

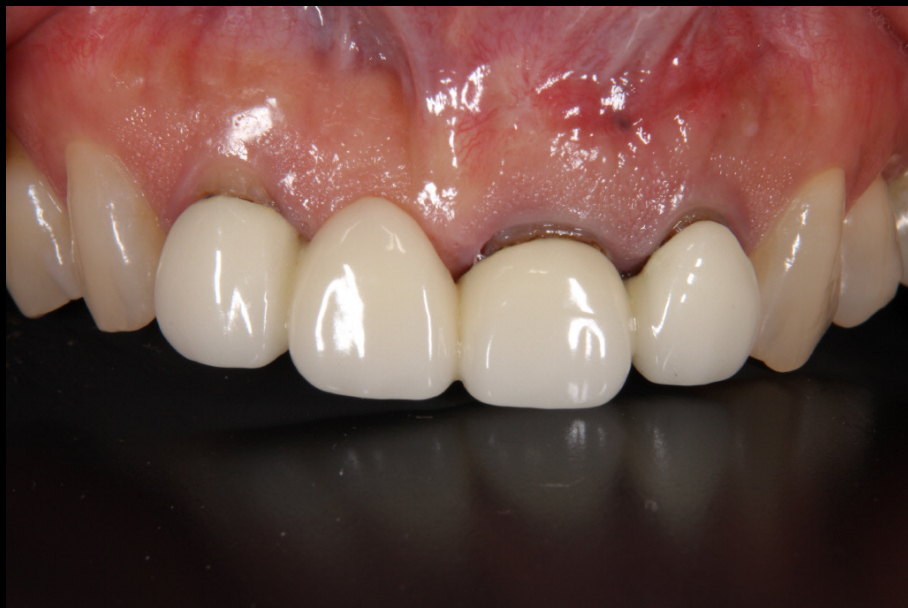



術後3ヶ月後セラミックにて最終補綴物を装着



術前



術後

