

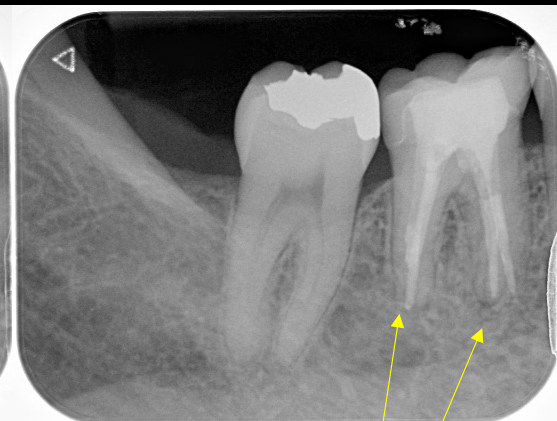
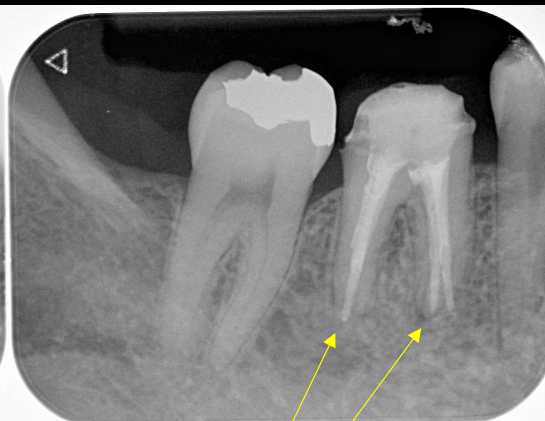
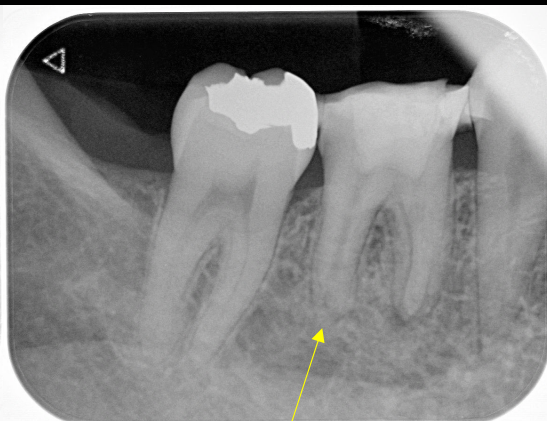
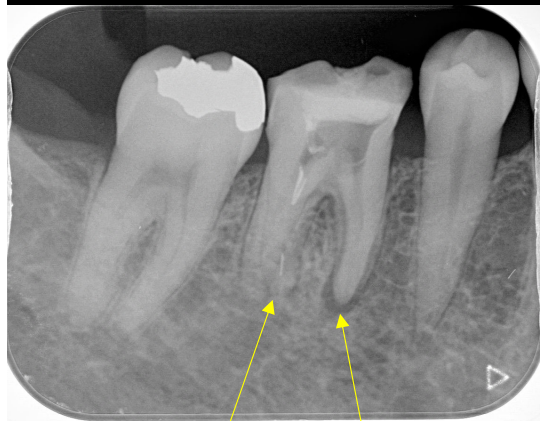case 1

術前

破折リーマー除去

根管充填

セラミックスセット



破折リーマー

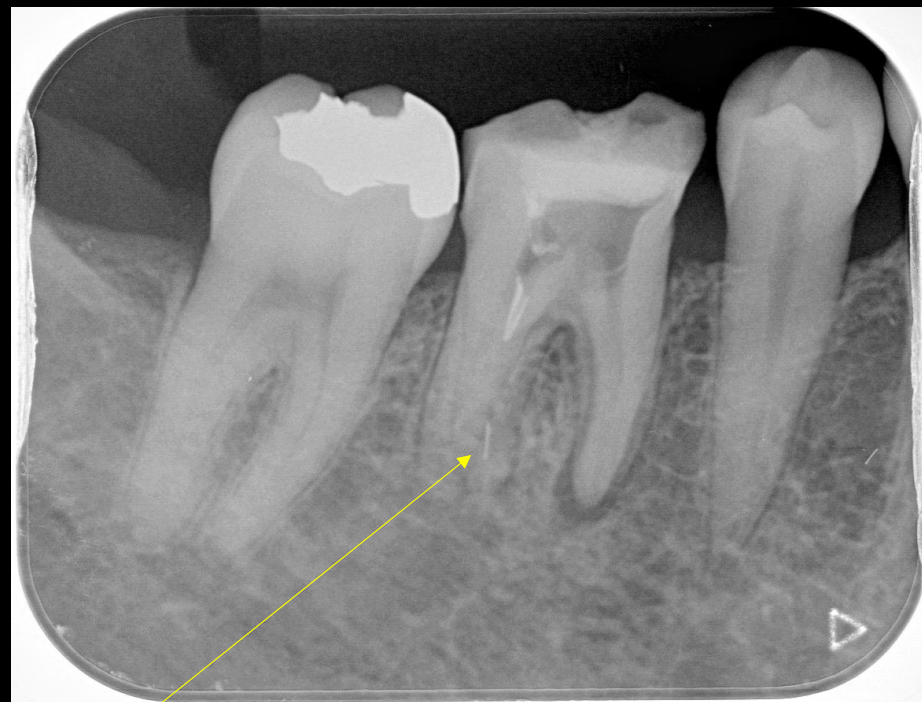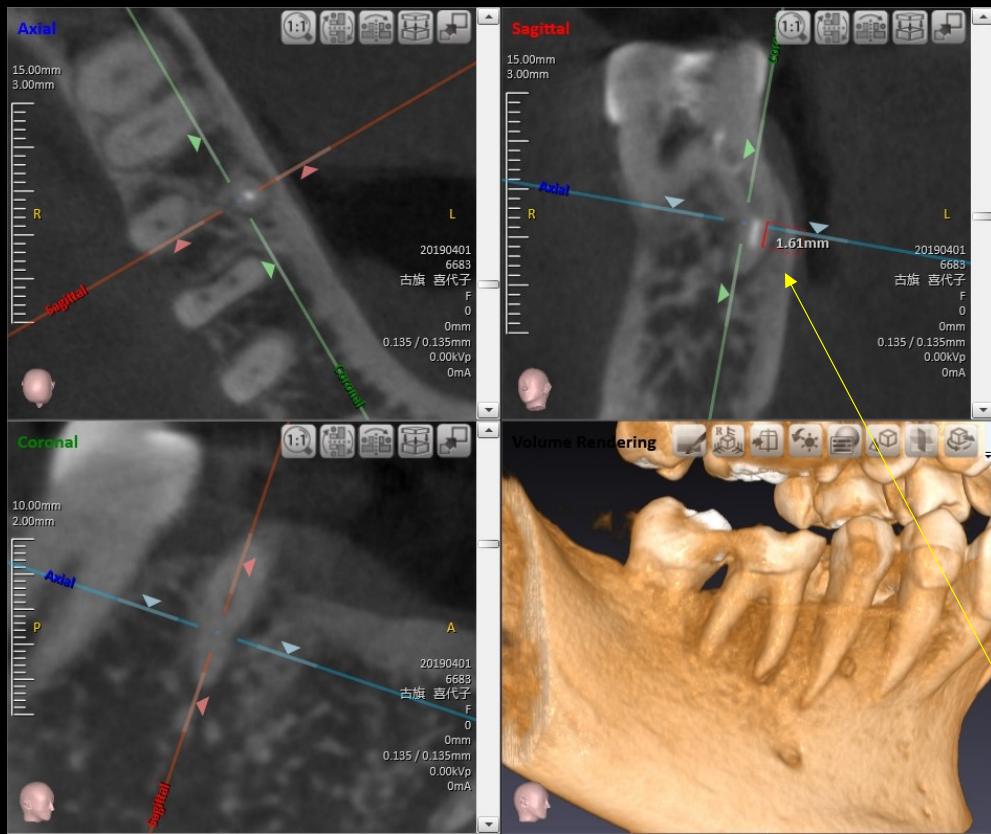
根尖病変

破折リーマー除去

根管充填

根尖病変の改善が認められる

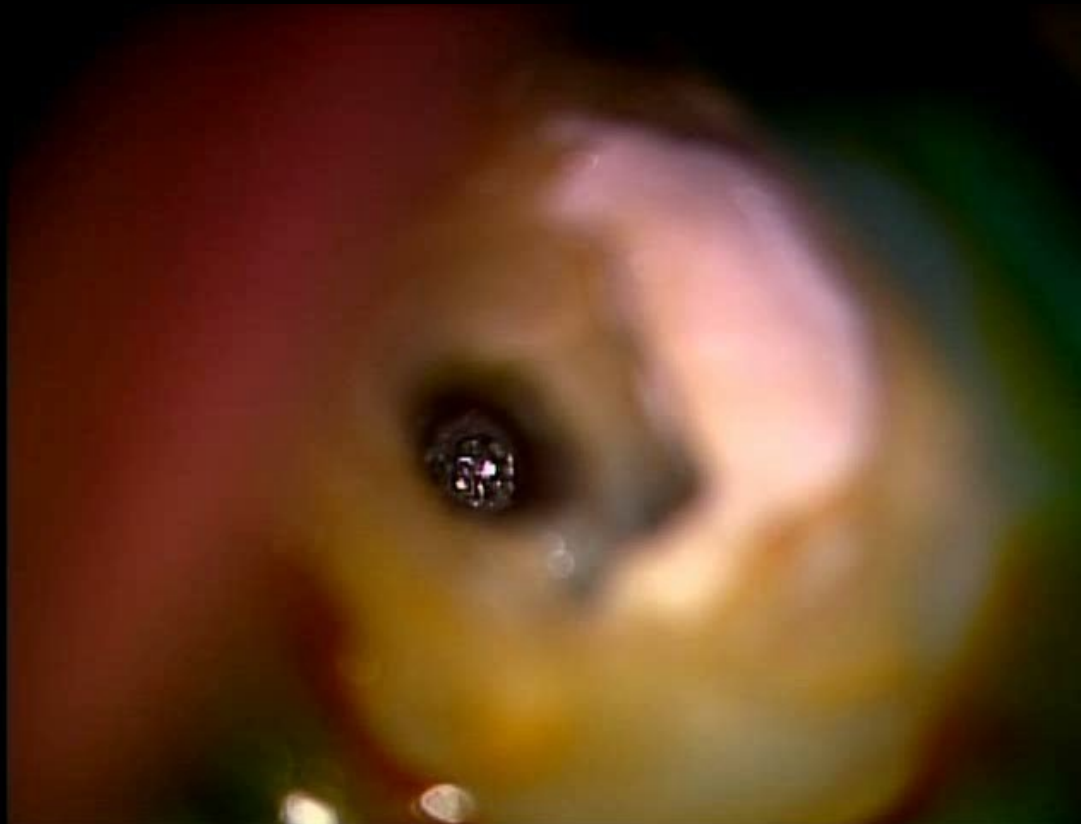case 1



破折リーマーの折れている場所と長さをCT画像から確認

case1

破折リーマー除去 動画



治療内容

他院にて抜髄処置を行ったが症状の改善が見られないとの主訴で来院。前医の先生より治療経過の報告を受け破折リーマーの除去も依頼された。症状は咬んだ時の違和感が続いているとのこと。診査の結果根尖に慢性炎症所見が見られたため再根管消毒をマイクロスコープとラバーダムを用いて無菌的環境で行った、破折リーマーを除去と消毒を行い、症状の改善が見られた時点で根管充填を行った。

治療期間

一回の治療（1～2時間） 2か月

費用の概算

マイクロエンド 13万2000円 / 破折リーマー除去 3万3000円 / ファイバーコア 2万2000円
仮歯 6千600円 / セラミック冠 16万5000円（全て税込み）

治療後の経過

抜髄処置からの根管治療を長期にわたって受けられていたため根尖病変も慢性化し、症状の改善に少し時間がかかった。再感染を防ぐために消毒後は緊密な根管充填を行い、精密なセラミックスを装着して経過観察を行った。処置後3年経過しているが良好に経過している。

主な副作用

慢性根尖性歯周炎の再発