

case 1

年齢：58歳

性別：女性

主訴：以前治療した右上の奥歯が痛い

治療計画：他院にて治療した根管治療の予後不良により抜歯。

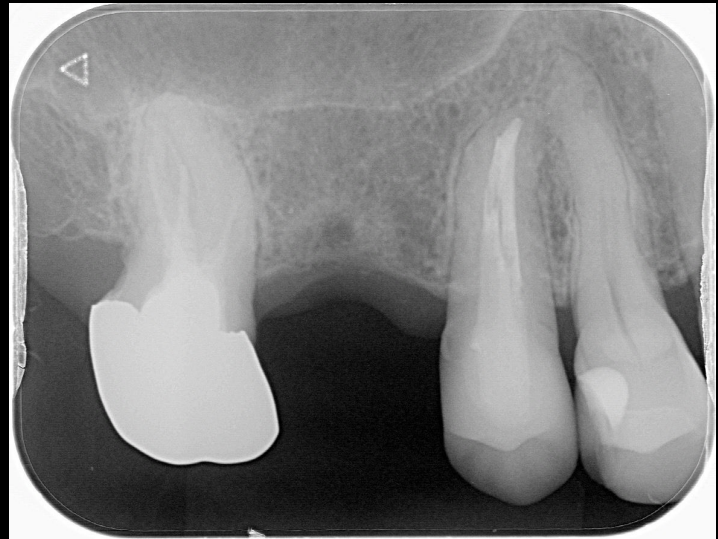
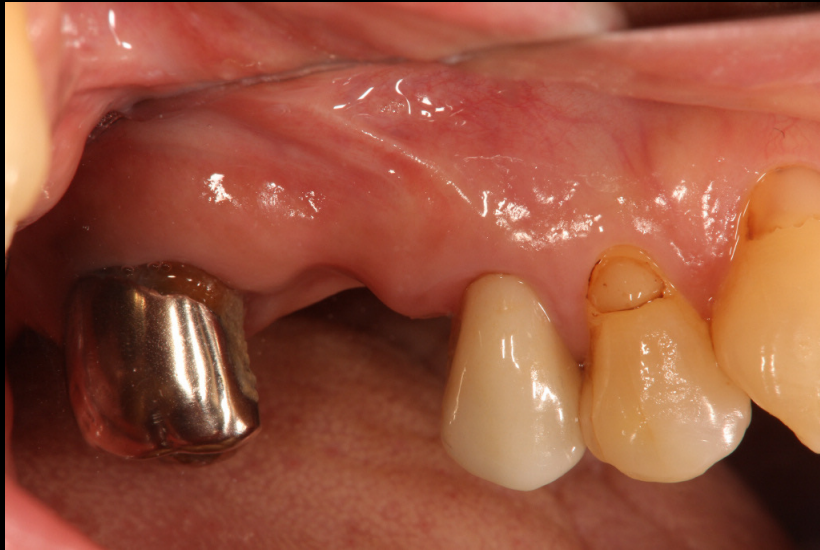診査の結果、サージカルガイドを用いてソケットリフト併用してインプラント埋入
静脈内鎮静法を用いて手術を行い4ヶ月後に2次手術を行い最終補綴装着を装着後
メンテナンスに移行

費用：764,500

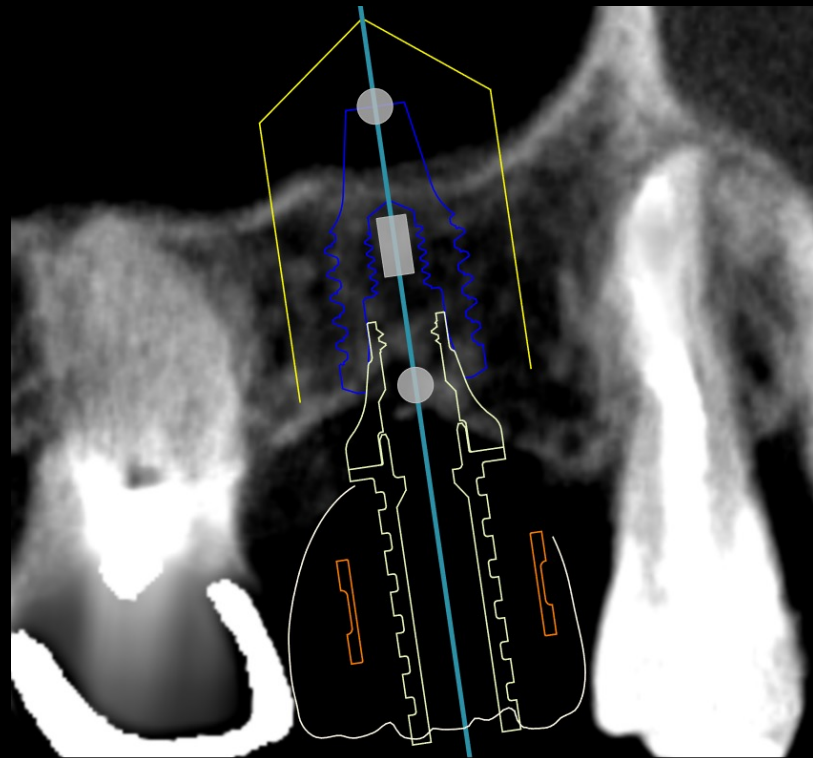
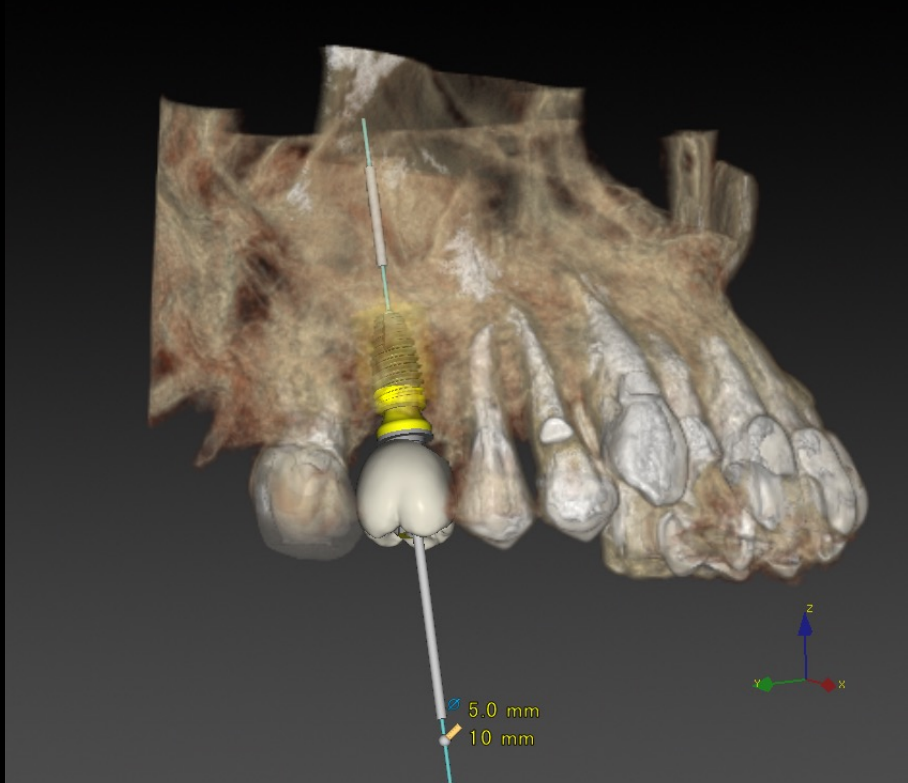
リスク：治療後の口腔衛生管理とメンテナンスを行わなかった場合、インプラント周囲
に感染、炎症を起こしインプラントが脱落することがあります

3337

術前



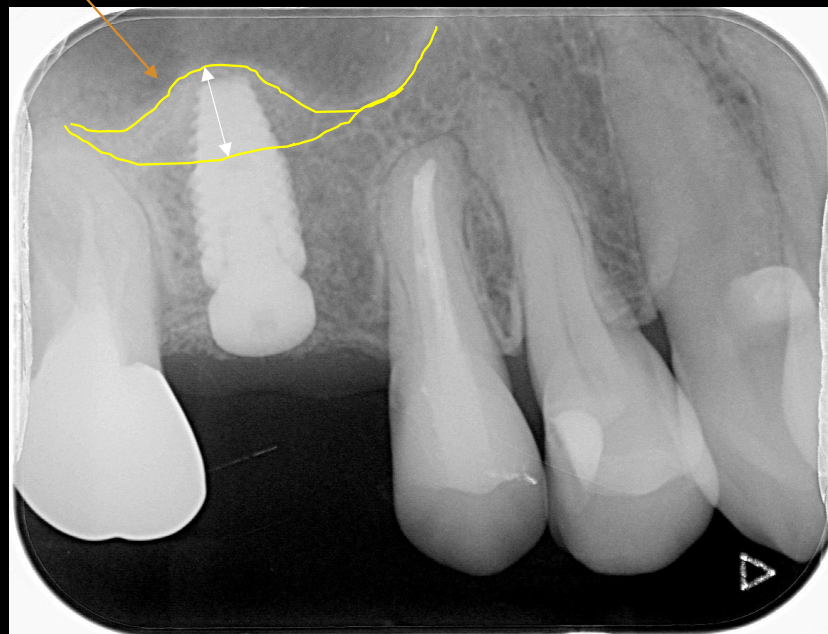
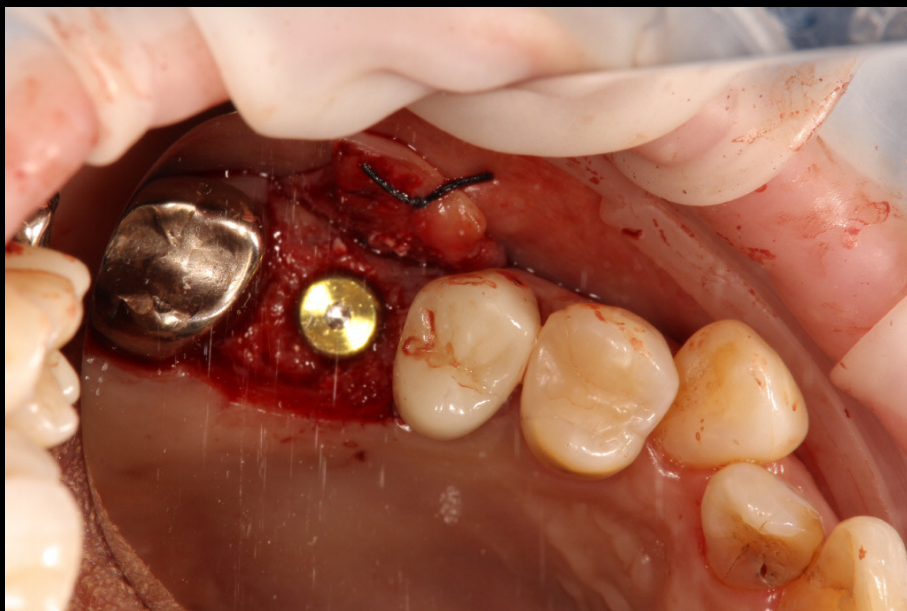
DTXによるシミュレーション



3337

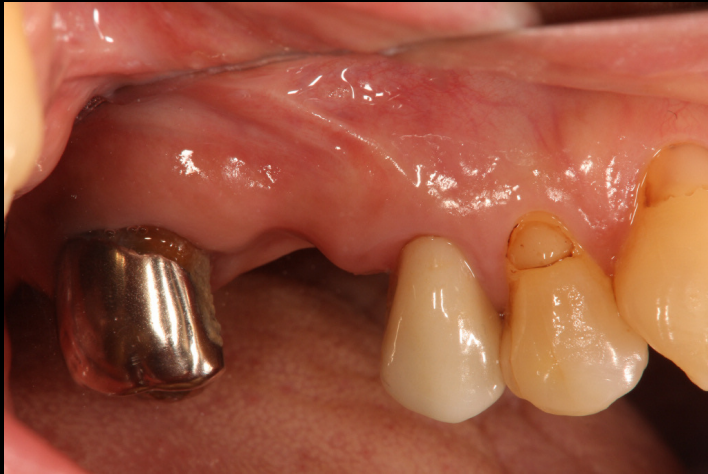インプラント埋入+ソケットリフト併用

ソケットリフト併用して骨造成を行い適切な長さのインプラントが埋入できている



3337

術前



術後

